



## Fisioterapia en las malformaciones congénitas

Valoración fisioterapéutica y objetivos fisioterápicos. Técnicas y métodos de tratamiento fisioterapéuticos en las patologías más frecuentes.

### 1. Valoración y objetivos fisioterapéuticos

- Valoración fisioterapéutica
- Objetivos fisioterapéuticos

### 2. Malformaciones de cadera

- Luxación congénita de cadera
- Coxa valga
- Coxa vara

### 3. Malformaciones de rodilla y pierna

- Genu recurvatum
- Genu flexo
- Acortamiento de miembro inferior

### 4. Malformaciones del pie

- Pie zambo equinovaro congénito
- Pie talus congénito
- Pie valgus congénito convexo

### 5. Malformaciones del raquis cervical

- Anomalías congénitas del raquis cervical
- Tortícolis congénito
- Sobreelevación congénita de la escápula (Enfermedad de Sprengel)

### 6. Malformaciones del raquis dorsal

- Tórax en embudo
- Tórax en quilla

### 7. Malformaciones del raquis lumbosacro

- Sacralización
- Espondilolisis y espondilolistesis

### 8. Otras malformaciones

- Artrogriposis múltiple congénita

## 1. VALORACIÓN Y OBJETIVOS FISIOTERAPÉUTICOS

### 1.1. Valoración fisioterapéutica

La **fisioterapia** de las malformaciones congénitas puede variar en función del tipo de problema a tratar o del tipo de operación quirúrgica efectuada, sí como de la incapacidad que produzca o el grado de dolor.

El **pronóstico** dependerá de la gravedad de las deformidades, de la edad, del diagnóstico (el éxito del tratamiento disminuye cuando el diagnóstico es tardía) y de la eficacia del tratamiento; por ejemplo, en la luxación congénita de cadera, el más común de los trastornos genéticos, la fisioterapia tiene sólo un pequeño papel en los estadíos más tempranos.

### 1.2. Objetivos fisioterapéuticos

El **objetivo primordial** del tratamiento es corregir la deformidad manteniendo la movilidad normal, ya sea de la cadera, pie, columna, etc. Por ejemplo, en el caso del pie, deberá ser plantígrado con una superficie de apoyo sobre el piso, debe permitir al niño usar calzado normal y tener una apariencia lo más "normal" posible.

Al tratarse del tratamiento de una cadera o pierna, deberá permitir la posibilidad de mover las articulaciones en toda la amplitud de movimiento y la posterior deambulación.

---

## 2. MALFORMACIONES DE CADERA

### 2.1. Luxación congénita de cadera

La **luxación congénita** de cadera es el más común de los trastornos congénitos y consiste en una pérdida de la relación entre la cavidad acetabular como continente y la cabeza femoral como contenido. La cabeza femoral se luxa con frecuencia y se encuentra desplazada fuera del acetábulo y se apoya en la pared lateral del hueso ilíaco (anterversión de la pelvis y rotación interna del miembro inferior).

La incidencia es de 1 de cada 1000 nacimientos y suele afectarse más la cadera izquierda que la derecha y también es más frecuente la afectación bilateral que la derecha solamente. Suele afectar con mayor frecuencia a las niñas.

La **etiología** es muy variada, es una herencia genética, o puede deberse a displasia acetabular primaria, o a partos con presentación de nalgas, o, simplemente, a hiperlaxitud articular.

Todo neonato debe recibir una **exploración** para intentar identificar una luxación o laxitud anormal de las caderas. A simple vista puede ser detectable, ya que la luxación manifiesta acortamiento de la pierna, con trocánter mayor prominente alto y asimetría de los pliegues de ambos muslos. A la palpación podemos localizar la cabeza femoral por debajo de la espina ilíaca anteroposterior.

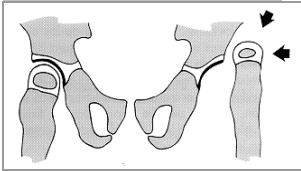
El examen clínico debe ser cuidadoso, ya que a menudo las radiografías son poco fiables. Encontramos dos pruebas a realizar en el recién nacido: prueba de Ortolani y prueba de Barlow:

- Prueba de Ortolani: Se provoca la reducción de la luxación, al realizar una abducción de ambas caderas (previamente adducidas); al reducirse la luxación

se aprecia un chasquido y a la palpación notamos como la cabeza o cabezas femorales han penetrado en la cavidad acetabular.

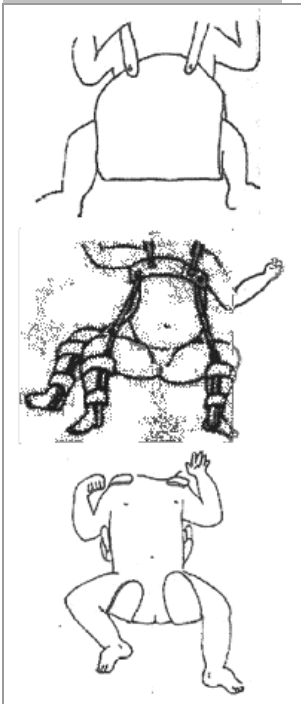
- Prueba de Barlow: Consiste en justo la operación contraria, realizar una aproximación de la cadera para forzar esa luxación, ahora no apreciamos el chasquido pero notamos a la palpación la cabeza femoral fuera de su cavidad.

Luxación cong. de cadera



En niños más grandes se aprecia una pelvis ensanchada, con deambulación muy retrasado con patrón típico en marcha de pato; si solo hay una cadera luxada, la marcha será la de Trendelenburg (remitirse al tema 30: Evaluación de la marcha normal y patológica).

Los **objetivos** del tratamiento que nos trazamos en estos casos se basan en intentar reducir la cabeza femoral en el acetábulo sin lesionar la misma o su irrigación, por maniobras forzadas. Es muy ventajoso para ello comenzar el tratamiento en el período neonatal antes del comienzo de los cambios en tejidos blandos y hueso.

Pañal de Frejka  
Tirantes de Pavlik  
Férula de Von Rosen

El **tratamiento** inicial por tanto se basa en aumentar el número de pañales para mantener la abducción de caderas y, por tanto, la luxación de cadera reducida; a las dos semanas se repetirán las pruebas exploratorias. A los recién nacido que ya den signos negativos no se harán controles ulteriores salvo en casos de displasias de cadera en la familia.

En cambio, si siguen presentando maniobras exploratorias patológicas, se utilizarán distintos tipos de órtesis para su tratamiento: pañal de Frejka, tirantes de Pavlic o la férula de Von Rosen entre otros.

La finalidad del tratamiento es introducir la cabeza femoral en el fondo acetabular con flexión de 90°, abducción de 60 ó 90° según los autores, y rotación externa. Se hará control quincenal de la evolución en los primeros meses y al cabo de tres meses de tratamiento se valorará la estabilidad de la cadera. Cuando clínicamente es estable y el estudio radiográfico muestra situación correcta de la cabeza femoral se inicia la retirada paulatina de la férula. Si a los 3 meses no es estable, se debe mantener la férula continua dos meses más.

Si el niño permanece con cadera luxada, desde los 6 a los 18 meses se le practicará una reducción abierta o una manipulación cerrada, con la colocación de yesos u ortesis adecuadas que mantengan esta posición.

De 18 a 36 meses será precisa una reducción abierta con osteotomía femoral pélvica, aunque es infrecuente que una luxación congénita pase inadvertida después del año de edad.

De los 3 a los 8 años el tratamiento será difícil ya que se ha producido el acortamiento adaptativo de las estructuras periarticulares y alteraciones estructurales en la cabeza femoral y el acetábulo. La mayoría de estas caderas requieren una reducción abierta.

La mayoría de los niños se tratan con tracción para estirar inicialmente los tejidos blandos alrededor de la articulación y antes de la reducción. Durante el tiempo de tracción y si es posible la cooperación del niño, el fisioterapeuta debe alentar movimientos activos de los pies e isométricos de cuádriceps y glúteos. El tratamiento debe ser como un juego para él y deben involucrarse los padres y el personal de enfermería.

Se comenzará la carga cuando las caderas y rodillas sean lo suficientemente fuertes para permitir una marcha recíproca y los glúteos sean potentes. Nunca se forzará la aducción, ya que el niño la irá adquiriendo por sí solo.

## 2.2. Coxa valga

Es una deformación unilateral o bilateral de la cadera caracterizada por el aumento del ángulo diafisario del fémur (más de  $130^\circ$ ) con el miembro inferior en abducción y rotación externa. La marcha será inestable y aparecerá el signo de Trendelenburg.

La **etiología** es congénita, o esencial del adolescente (sobre los 11-12 años) consecuencia a menudo de una subluxación de cadera o puede ser sintomática, por ejemplo en fracturas del cuello femoral que consolidan en valgo, parálisis infantil y osteomielitis.

El **tratamiento** cuando la coxa valga ya se ha establecido es la osteotomía varizante; en cualquier caso es importante el papel de la reeducación fisioterapéutica centrándonos en el reequilibrio de fuerzas musculares de glúteo mediano, menor y aductores en recorrido interno, para intentar corregir la marcha.

## 2.3. Coxa vara

Es una deformación unilateral o bilateral de la cadera caracterizada por la disminución del ángulo cervicodiafisario (menos de  $110^\circ$ ), dando lugar a un miembro inferior en aducción, rotación interna y encogido.

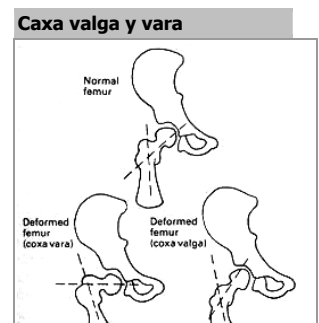
Puede provocar diversas deformaciones estáticas en la columna: como escoliosis si es unilateral o hiperlordosis si es bilateral; además de deformaciones de las rodillas, pies (plano valgo) y marcha en Trendelenburg.

Su **etiología** es congénita (no es lo más frecuente), raquíctica, traumática (por fracturas de cuello femoral) o infecciosa.

Los **objetivos** del tratamiento serán disminuir las sobrecargas funcionales, equilibrar las tensiones musculares y, por supuesto, prevenir o corregir las deformaciones.

Para ello el tratamiento de elección es la osteotomía subtrocantérea, destinada a colocar el cuello y la cabeza femorales en una posición en valgo apropiada en relación con la diáfisis del fémur

La **Fisioterapia** tanto en coxa valga como vara, consistirá en preservar la función de la articulación de la cadera. Tras la cirugía, se pone un yeso durante 6 semanas y más tarde se hacen ejercicios activos suaves de cadera y rodilla. A veces se retiene la mitad posterior del yeso con una férula nocturna hasta que sea capaz de controlar los movimientos activos de la pierna. Se hacen ejercicios progresivos sin carga, combinada con hidroterapia hasta lograr una movilidad completa. Al confirmar con la radiografía la unión de la osteotomía, se empieza con la carga.



## 3. MALFORMACIONES DE RODILLA Y PIERNA

### 3.1. Genu recurvatum

Es la hiperextensión de la rodilla más allá de los  $0^\circ$ . La causa puede ser traumática, estática, paralítica o congénita. El tratamiento será fundamentalmente etiológico y ortopédico; solo será quirúrgico en formas severas y dolorosas

### 3.2. Genu flexo

Es una deformidad con flexión permanente con imposibilidad para extender la pierna y que proporciona una importante inestabilidad. Se debe a causas

congénitas (artrogriposis), fracturas, inmovilización con yeso, gonartrosis o a desigualdad de miembros inferiores. Para tratarla habrá que solucionar primero la causa y después realizar movimientos pasivos y mantenimientos de las posturas correctoras con ortesis durante la noche.

Si se realiza cirugía, durante el preoperatorio nuestro tratamiento fisioterápico irá encaminado a disminuir el dolor para lo que utilizaremos termoterapia e hidroterapia (que también facilitarán los movimientos). También se buscará desarrollar la potencia y fuerza de la musculatura: ejercicios isométricos y resistidos con peso.

Ya en el periodo postoperatorio, todavía con la férula, se harán isométricos de cuádriceps y movimientos del pie. Los primeros días mientras no haya disminuido el dolor no se intenta la elevación de la pierna recta; una vez retirada la férula, ejercicios propios de fortalecimiento y movilización de la rodilla.

### 3.3. Acortamiento de miembro inferior

La desigualdad en la longitud de las piernas puede deberse a una causa congénita, a una infección del hueso y la articulación o a fracturas de huesos largos.

El tratamiento será quirúrgico y se basará en acortar la extremidad alargada, en alargar la acortada o combinación de ambas cuando la diferencia entre las dos extremidades sea excesiva.

Si se trata de un acortamiento, el tratamiento fisioterápico consistirá en hacer isométricos de cuádriceps lo antes posible y elevación de la pierna recta. La carga se hará normalmente a las 48 horas, aun con el yeso colocado durante las siguientes 6 semanas; tras su retirada, hidroterapia y movilización de la rodilla.

Si se trata de un alargamiento, debe estirarse el grupo tibial posterior para prevenir una deformidad en equino del pie y en el del fémur debe estirarse el cuádriceps, previniendo una rodilla extendida rígida. La inmovilización con yeso, será como mínimo de 3 meses y una vez retirado, fisioterapia intensa para mover las articulaciones.

## 4. MALFORMACIONES DEL PIE

### 4.1. Pie zambo equinovaro congénito

Pie zambo equinovaro



Es una deformidad del pie relativamente creciente (un caso de cada 1000 nacimientos) que consiste en una mala posición del pie con relación a la pierna y que está compuesta, a su vez, por cuatro deformidades:

- **Equinismo:** El pie está en flexión plantar permanente. Tiende a colocarse en la prolongación del eje de la pierna con una concavidad plantar es exagerada.
- **Varus:** Toda la planta mira hacia adentro. Es una supinación o inversión del pie.
- **Aducción:** El antepié está en aducción sobre el retropie quedándonos un borde externo del pie convexo.
- **Torsión interna** del esqueleto de la pierna: El eje que une la punta de ambos maléolos está desviado hacia adentro.

Su **etiología** es de origen neurológico, por compresión intrauterina, detención del desarrollo fetal, por displasia muscular o por una anormal inserción tendinosa; puede además encontrarse asociada a otras anomalías posicionales como luxación de cadera o tortícolis.

El **tratamiento** fundamental es precoz y puede consistir en una intervención quirúrgica reparadora en las primeras 24 horas de vida. Están indicadas las manipulaciones realineadoras, los vendajes elásticos y las órtesis.

En las manipulaciones realizamos movimientos de pronación suaves, corrigiendo así también el equinismo, haciendo flexión dorsal y estirando el tendón de Aquiles. Podemos enseñarle esta terapia a los padres para que la lleven a cabo con el bebé a cada cambio de pañal. Si existiera dolor debido a postcirugía, podemos utilizar baños de contraste y masoterapia suave para mejorar la circulación.

#### 4.2. Pie talus congénito

Es una deformidad que se caracteriza porque el pie se encuentra en flexión dorsal permanente. En las formas graves puede incluso tocar la cara anterior de la pierna, y solo el talón toma contacto con el suelo en la marcha.

El talus solamente es raro, normalmente está en valgus o en varus; en todos los casos el tendón de Aquiles, relajado y estirado, ha perdido su forma. Los tendones perineos a menudo están subluxados sobre el maleolo externo. Los extensores y el tibial anterior hacen prominencia en la cara dorsal y resisten cuando se intenta colocar el pie en flexión plantar.

En cuanto al **tratamiento** hay que reconocer que es una deformidad fácil de reducir siempre que se realice tras un diagnóstico precoz. Eso sí, la manipulación a realizar no consistirá en hacer presa del antepie, dado que así solo conseguiremos llevar a cabo un pie cavo, pero la manipulación apenas llegará a influenciar el talón.

#### 4.3. Pie valgus congénito convexo

También denominado pie en balancín o pie en piolet. La planta está invertida: es decir, presenta una convexidad en la cual la parte más alta se halla a nivel de la articulación mediotarsiana. El talón, ligeramente equino, se encuentra desplazado hacia fuera y el antepie se alza en talus y el pie gira en pronación.

Habitualmente es difícil de tratar y el tratamiento ortopédico solo lleva constantemente a fracasos. El objetivo del tratamiento quirúrgico será la respoción del arco plantar.

---

## 5. MALFORMACIONES DEL RAQUIS CERVICAL

### 5.1. Anomalías congénitas del raquis cervical

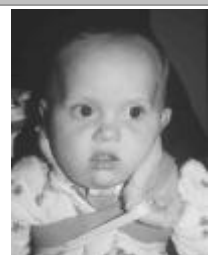Destacan varias:

- Anomalías de la unión cérvicocraneana: Como la occipitalización del atlas, las fusiones vertebrales... estas malformaciones son a menudo silenciosas en el niño y no tienen porque dar ningún problema, salvo naturalmente que se trate de formas severas como el síndrome de Klippel-Feil (hombre sin cuello) y pueden revelarse en la edad adulta tras un examen rutinario o un traumatismo.
- Anomalías cervicales bajas: Costilla supernumeraria sobre la 7ª cervical y frecuentemente bilateral; hipertrofias de la 7ª apófisis trasnversa que requieren normalmente tratamiento quirúrgico.

### 5.2. Tortícolis congénito

Se caracteriza por la retracción unilateral del esternocleidomastoideo que provoca una mala posición de la cabeza en extensión, inclinación lateral del mismo lado y rotación del lado opuesto a la retracción.

Tortícolis congénito

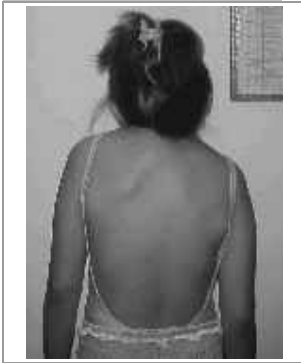

Suele deberse a una mala posición intrauterina o a la presencia de una tumefacción en el músculo esternocleidomastoideo.

El **tratamiento** nos llevará a realizar movilizaciones pasivas y posturales, y masoterapia en el músculo acortado.

### 5.3. Sobreelevación congénita de la escápula (Enfermedad de Sprengel)

Enfermedad de Sprengel



Se trata de una osificación que une el ángulo superointerno de la escápula a la apófisis espinosa de C7 que muchas veces está hipertrofiada. La escápula queda más elevada de lo debido en relación a la caja torácica y suele ser hipoplásica y deforme. Al ensancharse hace prominencia en la parte interna y comprime la musculatura vecina.

Pueden presentarse otras anomalías congénitas asociadas como costillas cervicales o anomalías de las vértebras cervicales; rara vez uno o más músculos escapulares están parcial o totalmente ausentes.

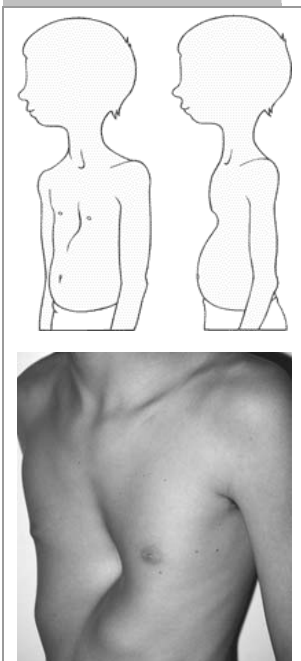
El deterioro nunca es muy grave a no ser que la deformidad sea demasiado intensa. Cuando es leve la escápula está solo ligeramente elevada, es un poco menor de lo normal, y su movilidad se encuentra poco limitada; pero cuando es grave, la escápula es muy pequeña y puede estar tan elevada que casi toque el hueso occipital. La cabeza del paciente suele inclinarse hacia el lado afecto; suele estar abolida la abducción del hombro afecto, y limitada la rotación externa.

Respecto al **tratamiento** cuando la deformidad es leve no existe; solo estará indicada la cirugía cuando el trastorno sea grave, y la cirugía suele ser bastante agresiva, siendo la parálisis braquial la complicación más grave tras el abordaje quirúrgico.

## 6. MALFORMACIONES DEL RAQUIS DORSAL

Las deformidades congénitas del tórax más importantes son el tórax en embudo o pectus excavatum y el tórax en quilla o pectus carinatum. Estas anomalías del esternón así como otras deformidades vertebrales como escoliosis, cifosis o espondilitis anquilosante, podrán dar lugar a una serie de enfermedades respiratorias de tipo restrictivo.

Tórax en embudo



El **tórax en embudo** es una malformación congénita (retracción congénita de las fibras anteriores del diafragma) o adquirida (raqitismo) caracterizada por depresión del esternón, ensanchamiento transversal y disminución del diámetro anteroposterior del tórax. Esta deformidad es muy frecuente en el síndrome de Marfan.

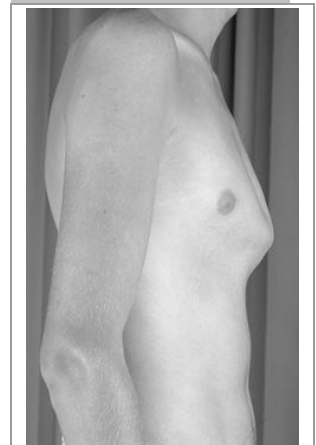Respecto al **tratamiento**, cobran gran importancia los ejercicios inspiratorios en diversas posiciones, junto con la flexibilización de la caja torácica y fortalecimiento de la musculatura pectoral. No deben realizarse ejercicios en decúbito prono o en posición cuadrupédica, pues trabajan las fibras anteriores del diafragma retraído congénitamente.

El tratamiento quirúrgico se basa en la liberación de las fibras anteriores del diafragma.

El **tórax en quilla** también se debe a un origen congénito o raquíico y se caracteriza por una prominencia esternal con leve convexidad hacia delante; el diámetro transversal del tórax está disminuido y el diámetro anteroposterior aumentado. El tórax es rígido, presentándose insuficiencia abdominal y un defecto respiratorio en la fase espiratoria.

El **tratamiento** se basa en ejercicios espiratorios, potenciación de musculatura abdominal y las posiciones en decúbito supino durante el descanso nocturno.

Tórax en quilla




---

## 7. MALFORMACIONES DEL RAQUIS LUMBOSACRO

### 7.1. Sacralización

Es una anomalía congénita de la 5ª vértebra lumbar que consiste en el ensanchamiento de una o las dos apófisis transversas que pueden dar origen a una neoarticulación iliovertebral o a la soldadura con el sacro. La L5 se suelda entonces al sacro y la L4 sufre una sobreactividad funcional; el disco subyacente se deteriora más rápidamente, siendo las lumbalgias y lumbociáticas más frecuentes.

Respecto al **tratamiento** recordar de manera importante que están prohibidas las tracciones vertebrales y también las grandes flexiones de tronco y las hiperextensiones, pues todos los movimientos extremos activan en demasía la L4. Se desaconsejarán también los deportes violentos y las actividades profesionales pesadas. Finalmente el tratamiento será sintomático: por tanto el que realizaríamos en cualquier lumbalgia o lumbociática.

### 7.2. Espondilitis y espondilolistesis

Es una lesión adquirida sobre una predisposición genética. La espondilolisis es una anomalía de la osificación del arco vertebral que evoluciona durante el crecimiento para estabilizarse después. Esto da lugar a un deslizamiento anterior del cuerpo vertebral (espondilolistesis) que cursará con sintomatología clínica dolorosa: lumbalgias, lumbociáticas, ciatalgias y cruralgias.

El **tratamiento** será conservador, aunque a veces puede ser quirúrgico por medio de artrodesis o laminectomía.

---

## 8. OTRAS MALFORMACIONES

La **artrogriposis múltiple congénita** es una enfermedad caracterizada por las rigideces articulares múltiples. Suelen alcanzar a uno o varios miembros, simétricamente o no, siendo más frecuentes en los muchachos y coexistiendo normalmente con otras malformaciones congénitas.

La piel aparece unida al hueso. Los brazos tienen dificultad para separarse del cuerpo, los codos están flexionados, las muñecas se hallan en pronación y flexión cubital y los dedos se doblan en garra. En los miembros inferiores, los muslos se sitúan en flexión, abducción y rotación externa. La rodilla está flexionada entre 90 y 100°, los pies son equinos. Los movimientos activos y pasivos se encuentran muy limitados, sin que se pueda atribuir el bloqueo a un obstáculo articular, muscular o tendinoso: todo se resiste a la vez.

La rigidez está acompañada de atrofia muscular, de deformaciones vertebrales según el caso: flexo de cadera, de rodilla, equinismo, codos extendidos, etc.

El **tratamiento** fisioterápico es indispensable, y debe iniciarse al nacimiento y durará hasta la finalización del crecimiento, exigiendo una colaboración con el ortopeda. Intentaremos aumentar la amplitud articular, la fuerza muscular y mejorar el desarrollo psicomotor del niño.

---